Swiss Society for the Study of

morbid Obesity

and metabolic disorders

Case #3

Small bowel obstruction after RYGB

Marco Bueter
UniversitätsSpital Zürich, Viszeral- und Transplantationschirurgie

UniversitätsSpital
Zürich

M.D., 27-jährige Patientin

- **<u>Hauptdiagnose:</u>**
- Adipositas WHO Grad III, BMI 43,4kg/m^2

- **<u>Nebendiagnosen:</u>**
- Metabolisches Syndrom mit
  - Arterielle Hypertonie
  - Diabetes mellitus Typ 2
  - Dyslipidämie
  - OSAS

OP Tag

- Laparoskopischer proximaler Roux-en-Y Magenbypass

- aus dem OP-Bericht:

  […… Abmessen von 1,50 Meter alimentärem Schenkel. Durchführen einer Enterostomie mit dem Linear-Stapler 60mm. …….Verschluss der Mesolücke mittels einzelnen Tabaksbeutelnähten mit Prolene 3/0. Auch die Peterson-Lücke wird komplett verschlossen. …….]

POD 2 – 4

- Postprandiales Erbrechen
- CT-Abdomen am POD 4: Obstruktion auf Höhe der Fusspunktanastomose

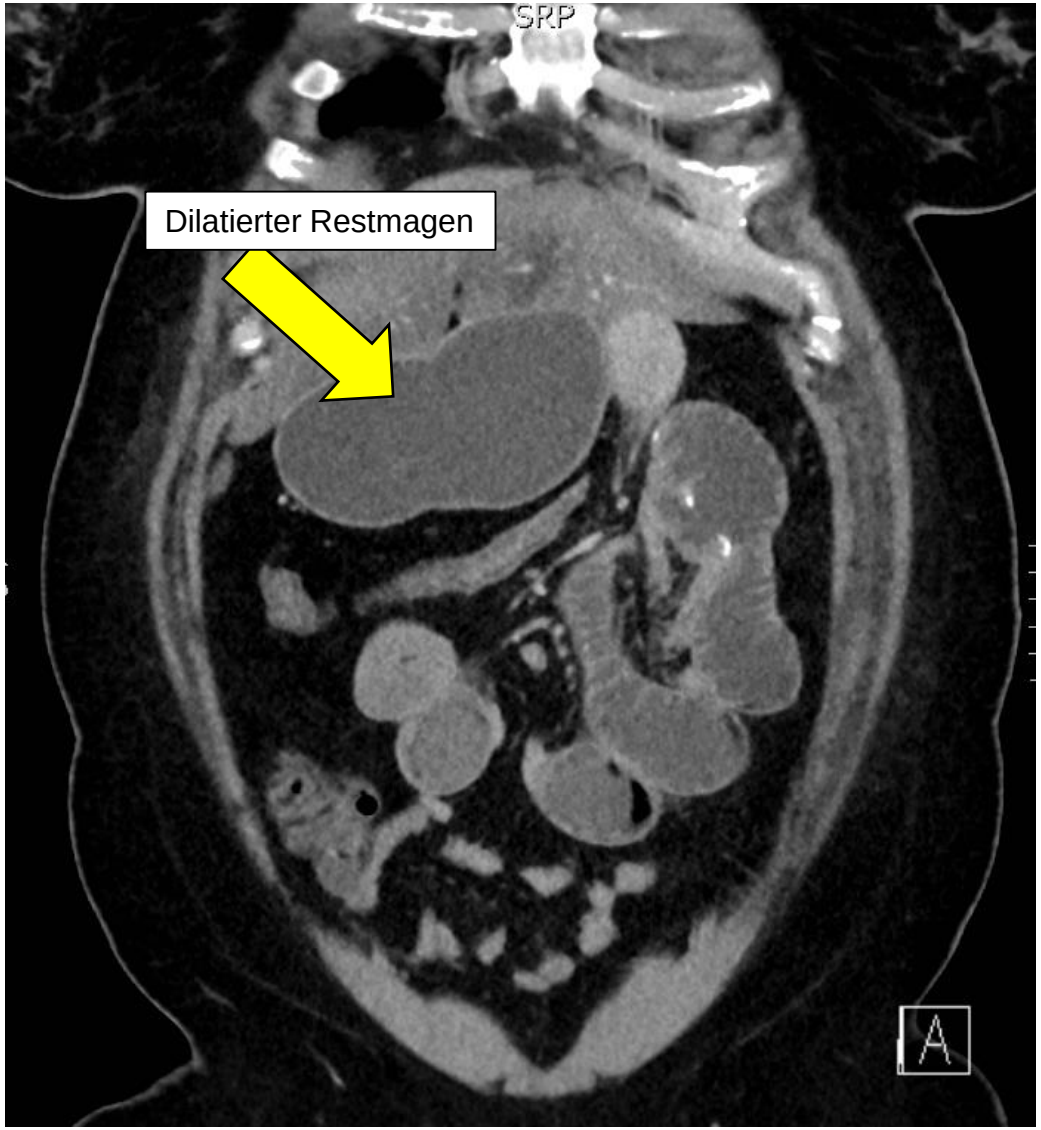

POD 2 – 4

- Postprandiales Erbrechen
- CT-Abdomen am POD 4: Obstruktion auf Höhe der Fusspunktanastomose

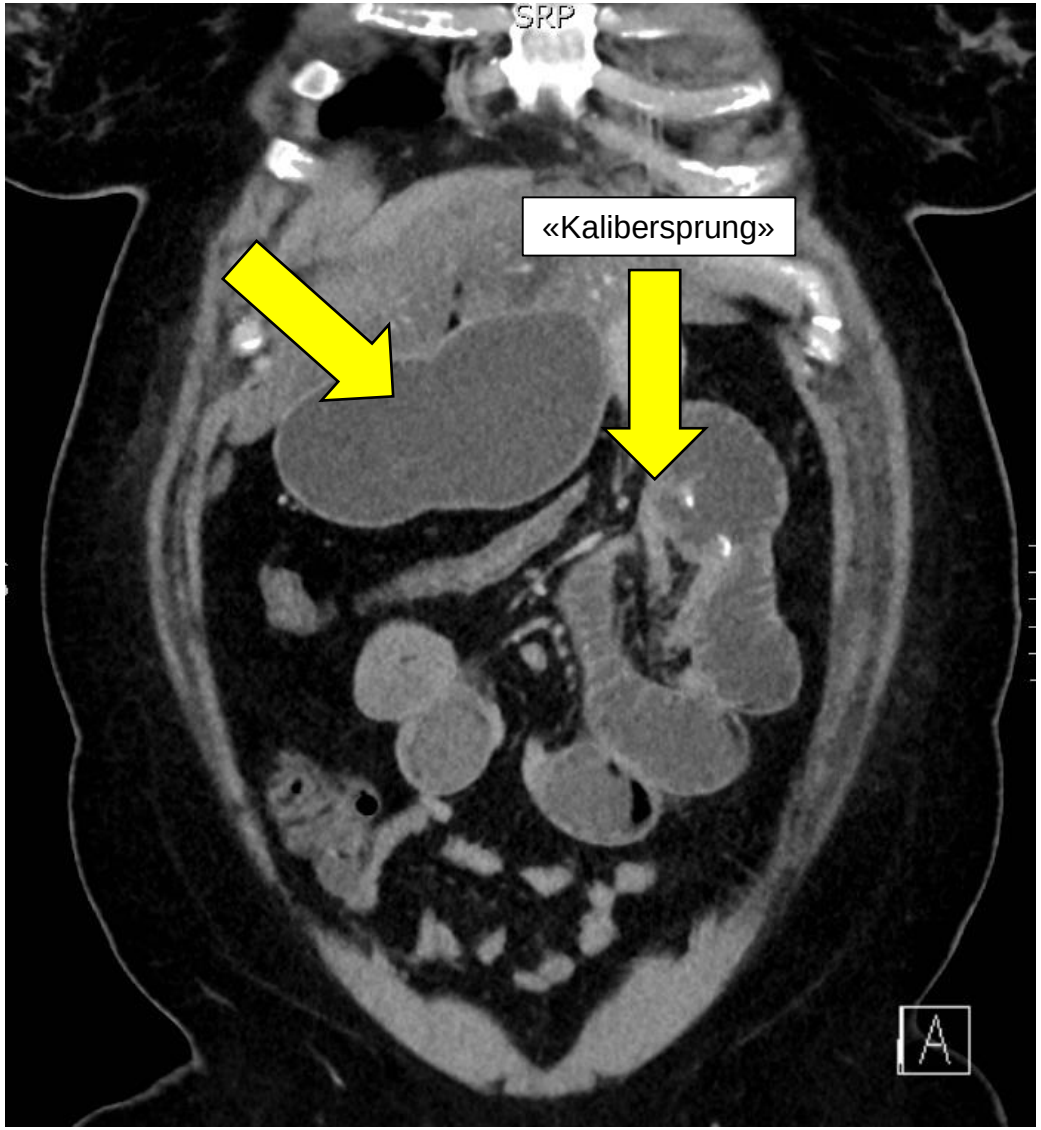

POD 2 – 4

- Postprandiales Erbrechen
- CT-Abdomen am POD 4: Obstruktion auf Höhe der Fusspunktanastomose

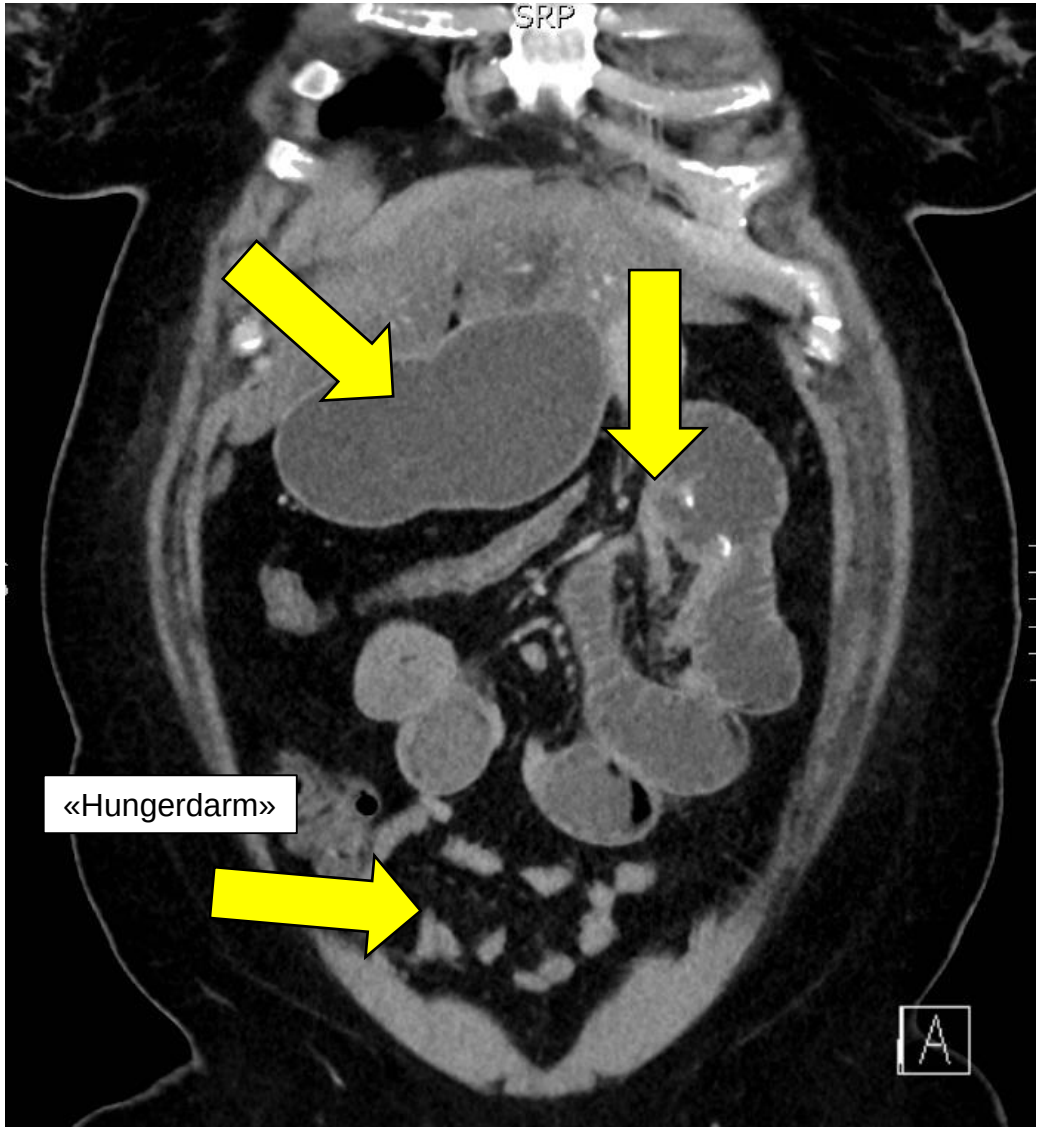

POD 4

- Diagnostische Laparoskopie, Wiedereröffnung der Mesolücke
- Während der Anästhesieeinleitung → keine MS Einlage → erneute Regurgitation mit konsekutiver Aspiration → schwere ARDS
- V-V ECMO-Anlage (Herzchirurgie-Team USZ)
- Verlegung ins USZ E-HOER IPS

POD 4

CT Thorax

10.47 Uhr, vor Re-OP

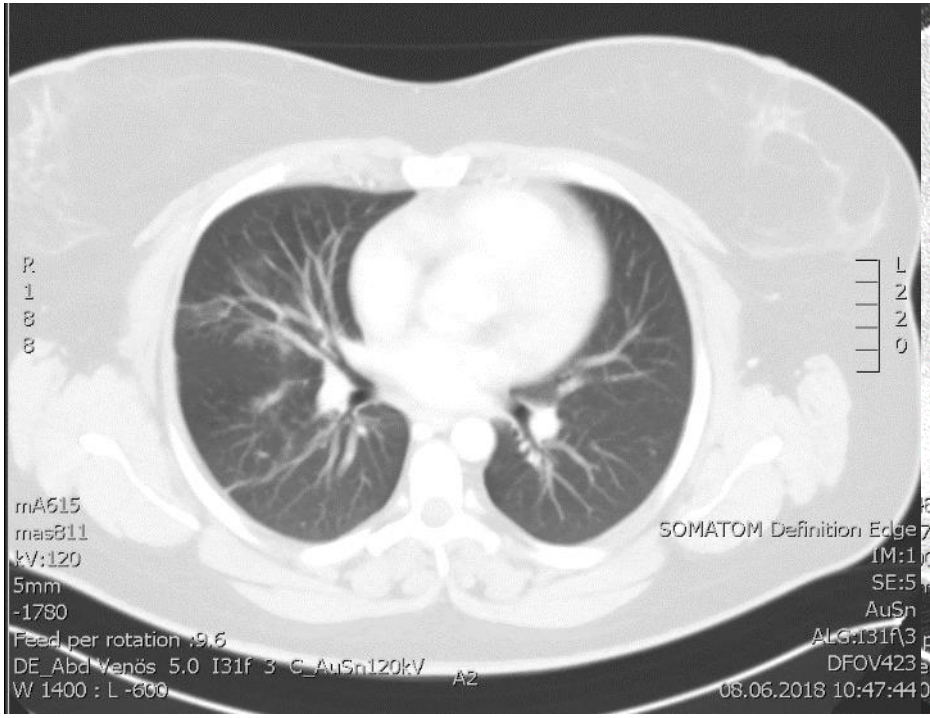

USZ (23.39 Uhr, nach Re-OP)

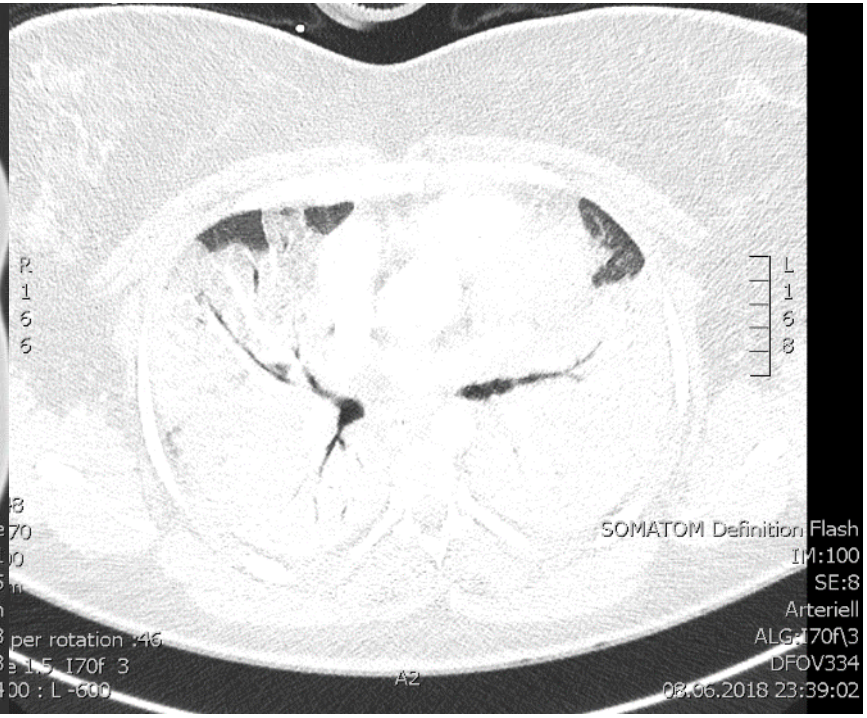

POD 5

1. CT Abdomen bei persist. Reflux (gallig-stuhlig, 2000 ml)

Beurteilung:
Verglichen mit dem externen CT-Abdomen vom [redacted] sowie mit dem CT-Thorax vom Vortag ([redacted]):

- Bekanntermassen St.n. Magen-Bypass mit zwischenzeitlich Status nach Entfernung der Nähte im Bereich der Mesolücke.
- Etwas weniger mit flüssigkeitgefüllter Restmagen und lediglich leichte Dilatation des biliodigestiven Schenkels.
- Ansonsten weiterhin noch Zeichen einer gewissen Passagestörung mit dilatierten Dünndarmschlingen des alimentären Schenkeles bis kurz nach der Fusspunktanastomose und dort nachgeschalteten Hungerdarm.
- Kein Hinweis auf Anastomoseninsuffizienz.
- Kein Hinweis auf Darmischämie.
- Partiell miterfasste basale Lungenabschnitte mit teilweise regredienten Infiltraten, mit Residuen im Mittellappen und Unterlappen beidseits.

POD 8

2. CT Abdomen bei persist. Reflux (gallig-stuhlig, 2000 ml)

Verglichen mit der Voruntersuchung vom [redacted] (Abdomen) sowie vom [redacted] (Thorax)

- Unverändert dilatierte Jejunalschlingen (bis 3,5 cm) bis auf Höhe der Fusspunktanastomose mit Hungerdarm distal davon bei mechanischer Passagestörung ebendort. Unverändert angedeutetes Whirl Zeichen mit Dünndarm auch posterior der AMS, DD möglicherweise bei innerer Hernie.
- Stationär dilatierter flüssigkeitsgefüllter biliodigestiver Schenkel.
- Keine freie Luft oder weitere Hinweise auf eine Anastomoseninsuffizienz.
- Stationär geringe freie Flüssigkeit im kleinen Becken sowie interenterisch.
- Regrediente bipulmonale Konsolidationen mit Unterlappenteilatelektasen mit Restbefunden beidseits bei bekannter ARDS.

POD 8

2. CT Abdomen bei persist. Reflux (gallig-stuhlig, 2000 ml)

Verglichen mit der Voruntersuchung vom [redacted] (Abdomen) sowie vom [redacted] (Thorax)

- Unverändert dilatierte Jejunalschlingen (bis 3,5 cm) bis auf Höhe der Fusspunktanastomose mit Hungerdarm distal davon bei mechanischer Passagestörung ebendort. Unverändert angedeutetes Whirl Zeichen mit Dünndarm auch posterior der AMS, DD möglicherweise bei innerer Hernie.
- Stationär dilatierter flüssigkeitsgefüllter biliodigestiver Schenkel.
- Keine freie Luft oder weitere Hinweise auf eine Anastomoseninsuffizienz.
- Stationär geringe freie Flüssigkeit im kleinen Becken sowie interenterisch.
- Regrediente bipulmonale Konsolidationen mit Unterlappenteilatelektasen mit Restbefunden beidseits bei bekannter ARDS.

Indikation zur Revision, da keine enterale Ernährung und Extubation bei persistierendem mechanischem Ileus möglich

POD 9

Diagnostische Laparoskopie mit Erweiterung der JJ-Stomie

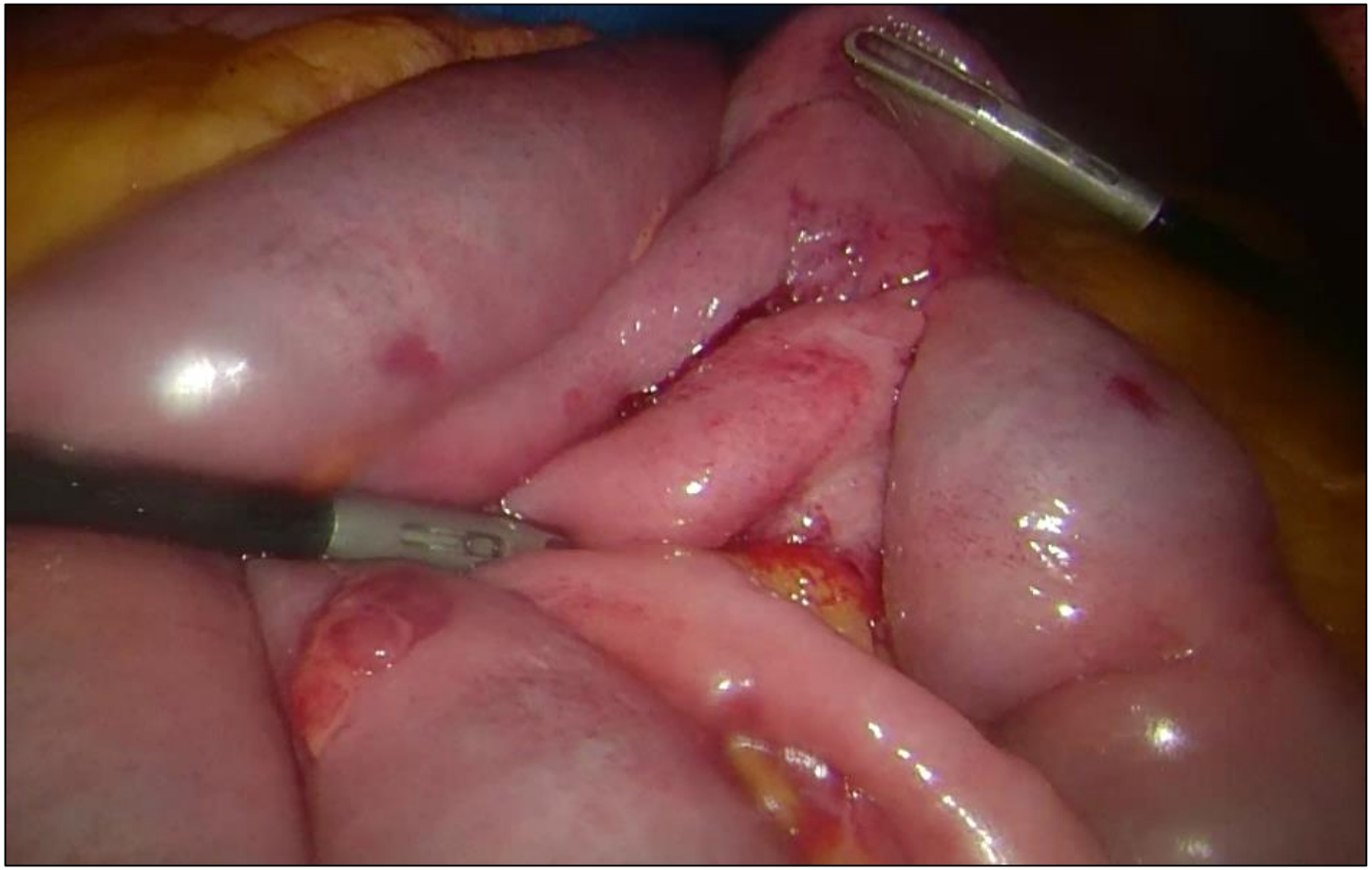

POD 9

Diagnostische Laparoskopie mit Erweiterung der JJ-Stomie

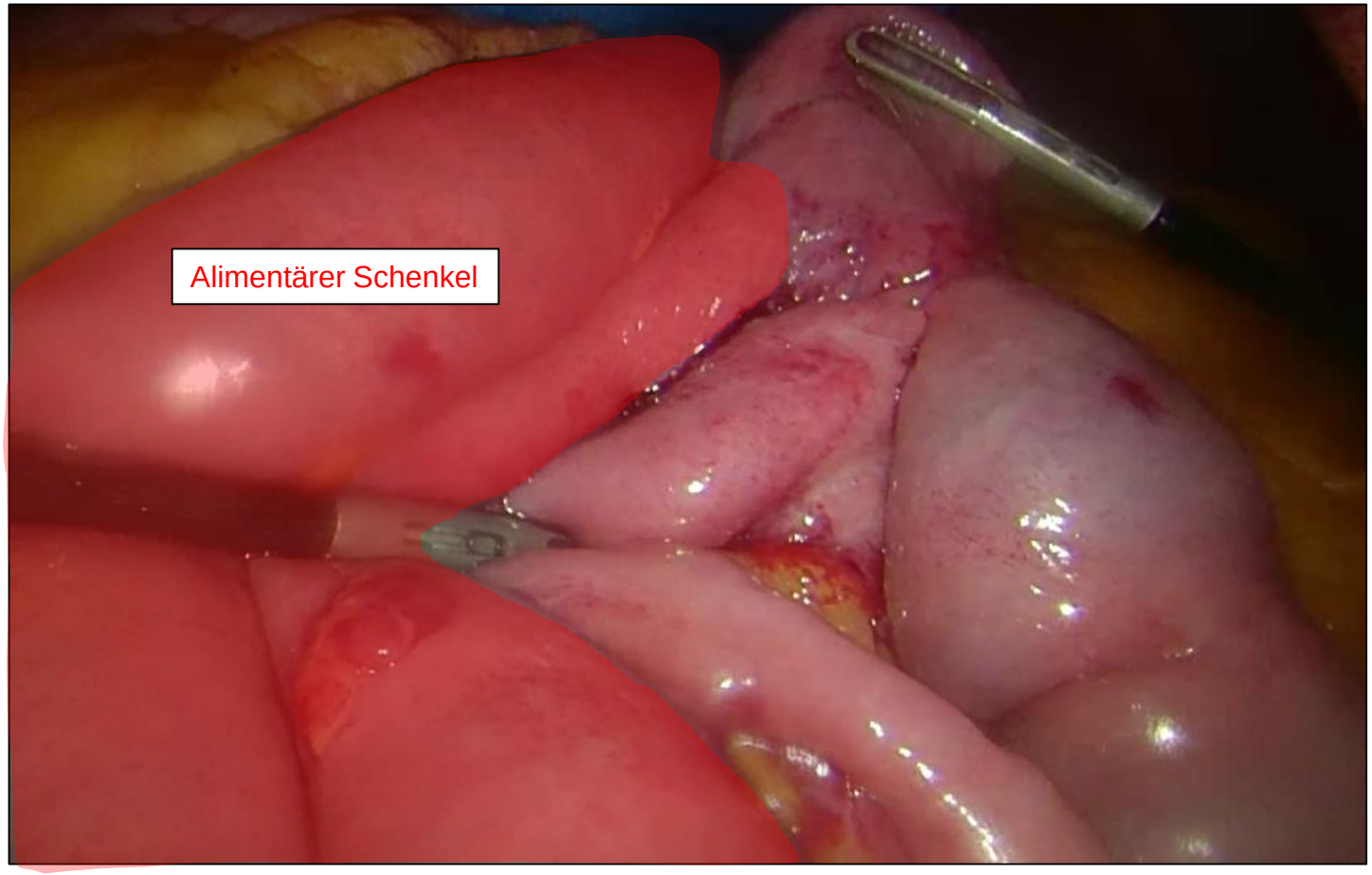

POD 9

Diagnostische Laparoskopie mit Erweiterung der JJ-Stomie

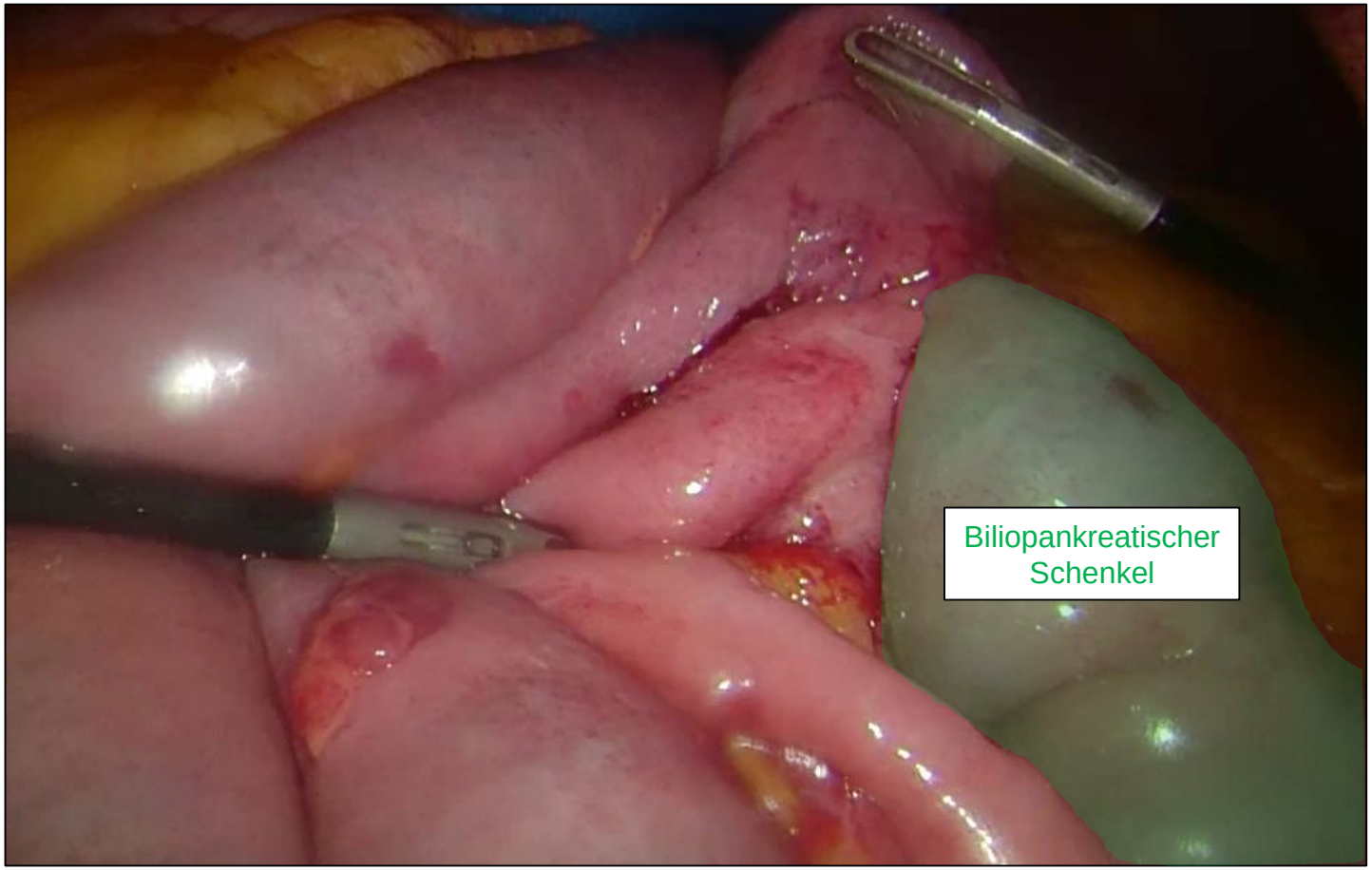

POD 9

Diagnostische Laparoskopie mit Erweiterung der JJ-Stomie

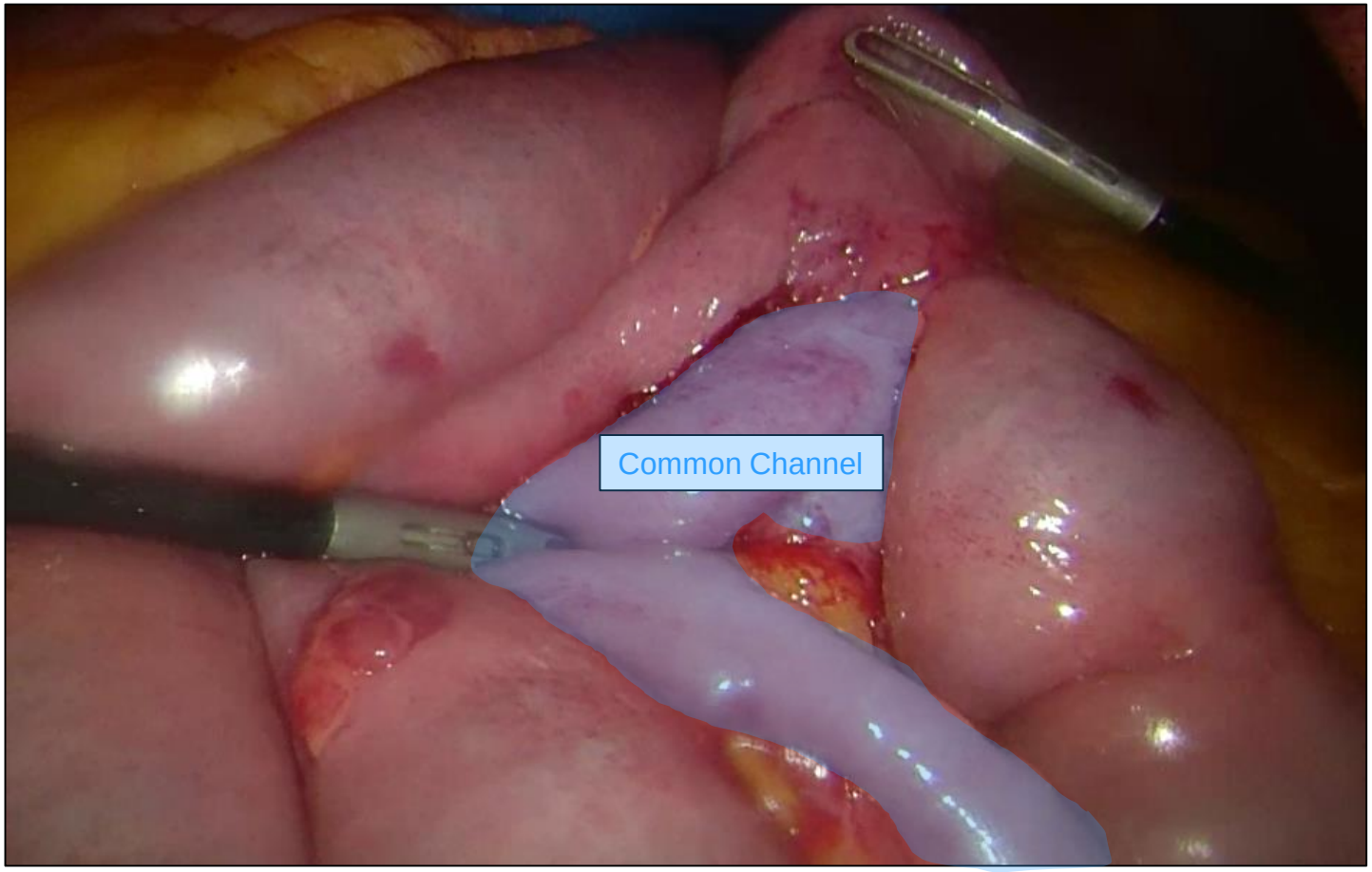

POD 9

Diagnostische Laparoskopie mit Erweiterung der JJ-Stomie

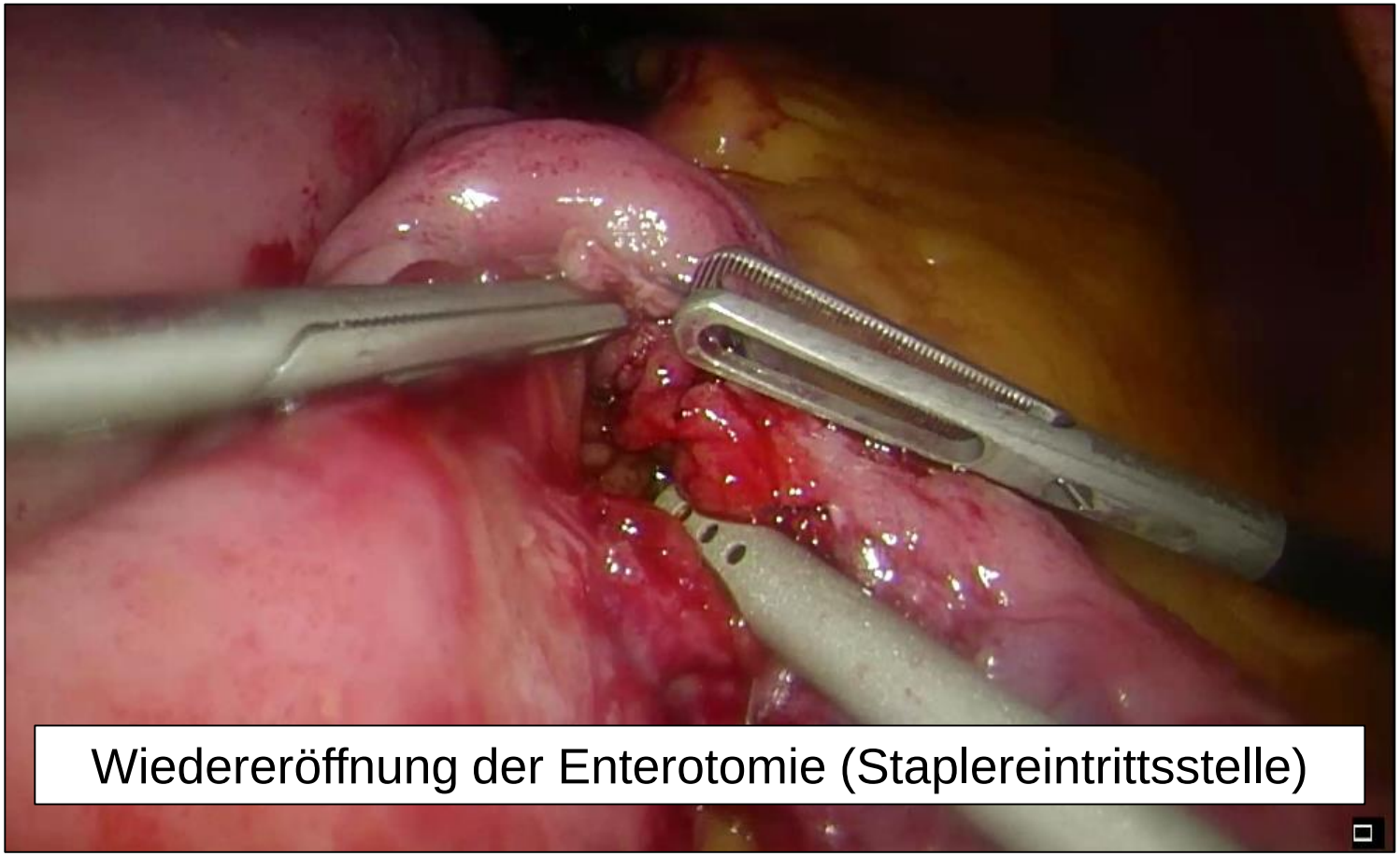

POD 9

Diagnostische Laparoskopie mit Erweiterung der JJ-Stomie

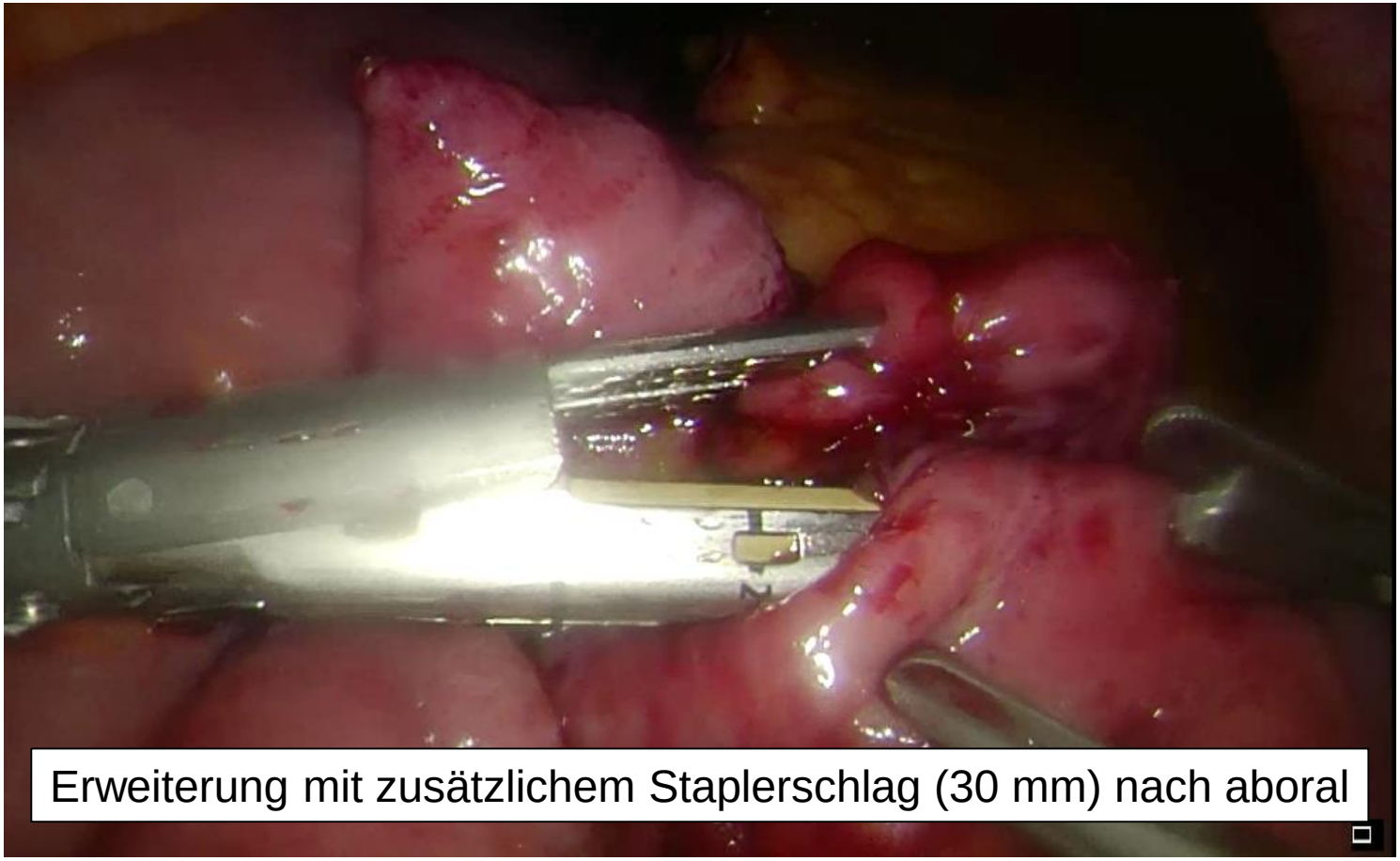

OP Skizze

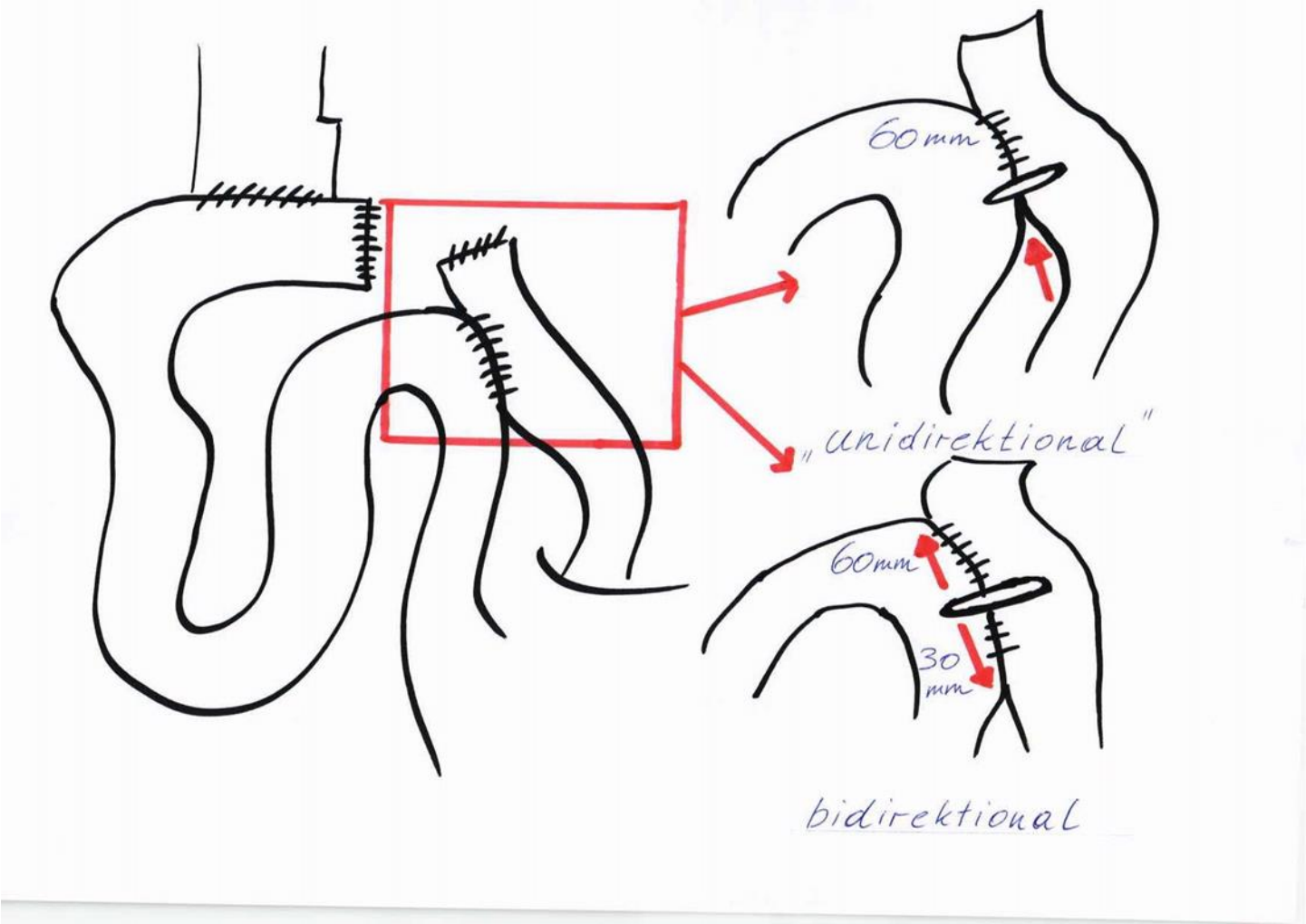

POD 10

1. Reflux über MS rückläufig (500ml)
2. Echokardiographie Kardiologie (13.44 Uhr)

BEURTEILUNG

Untersuchung auf E-Hoer IPS an endotracheal-intubierter Patientin in leichter Rechtsseitenlage.
peep 16mbar; FiO2 50% => Sp02 100%
Erschwerte Schallbedingungen bei Adipositas permagna; BMI 44kg/m2.
V-V ECMO femoral 2,1L/Min; Noradrenalin 7mcg/min. BD 96/50mmHg; MAP 66mmHg; Fq 131/Min

Linker Ventrikel normal gross, mit visuell normaler Auswurffraktion (LVEF um 60-65%), keine erkennbaren regionalen Wandbewegungsstörungen (jedoch bei schlechten Schallbedingungen nicht gut beurteilbar).
Soweit beurteilbar keine Klappenvitien.
Rechter Ventrikel visuell normal gross mit visuell normaler systolischer Funktion, systolischer RV-/RA-Gradient 28mmHg, potentiell unterschätzt, gemessener ZVD 9mmHg.
Minime Trikuspidalinsuffizienz, leichte Pulmonalinsuffizienz.
Dilatierte Vena cava mit aufgehobener Atemvariabilität.
Kein Perikarderguss.

3. Abdomen-Leeraufnahme (14.20 Uhr, nach 50 ml Gastrographin-Gabe)

Abdomen leer liegend vom [redacted]

Zum Vergleich dient die CT-Voruntersuchung vom [redacted] Partiell erfasste ECMO Kanüle. Status nach Gastrografin-Gabe mit Kontrastierung von Dünndarmschlingen im rechten und zentralen Mittelbauch. Keine pathologisch dilatierten Darmschlingen. Kein Hinweis auf Spiegelbildung.

POD 10

- Steigender Katecholaminbedarf und Entzündungswerte (20.00 Uhr)
- CT-Abdomen (i.v. KM) (21.00 Uhr)

POD 10

- Steigender Katecholaminbedarf und Entzündungswerte (20.00 Uhr)
- CT-Abdomen (i.v. KM) (21.00 Uhr)

Verglichen mit der CT Voruntersuchung vom [redacted]

- Zwischenzeitlich Status nach laproskopischer Erweiterung der Jejuno-Jejunostomie mit deutlicher zirkulärer Wandverdickung der Dünndarmschlingen auf Höhe der Fusspunktanastomose und auch Wandverdickungen einzelner Dünndarmschlingen betont im linken Ober und Mittelbauch mit angrenzender Fettgewebsimbibierung, DD möglicherweise Schockdarm, DD zusätzliche postoperative Veränderungen. Keine Pneumatosis intestinales.
- Sehr schmalkalibrige Aorta und proximale reno-viszeralen Abgänge. Distal keine eindeutige Kontrastierung der periphere Gefässe, jedoch auch kein umschriebener Gefässabbruch erkennbar, DD Schockbedingt, DD zusätzliche Vasopressoren. Stationäre Gefässkaliber der Venen.
- Proximal sowie distal der Fusspunktanastomose die Dünndarmschlingen leicht erweitert (bis maximal 4,5 cm), DD paralytisch bei sonst normaler Passage des oral applizierten Kontrastmittels.
- Wenig freie Flüssigkeit perisplenisch sowie im kleinen Becken.
- Keine aktive Blutung intraabdominal (eine intraluminale GI-Blutung kann bei oral appliziertem Kontrastmittel nicht ausgeschlossen).
- Keine freie Luft intraabdominal.

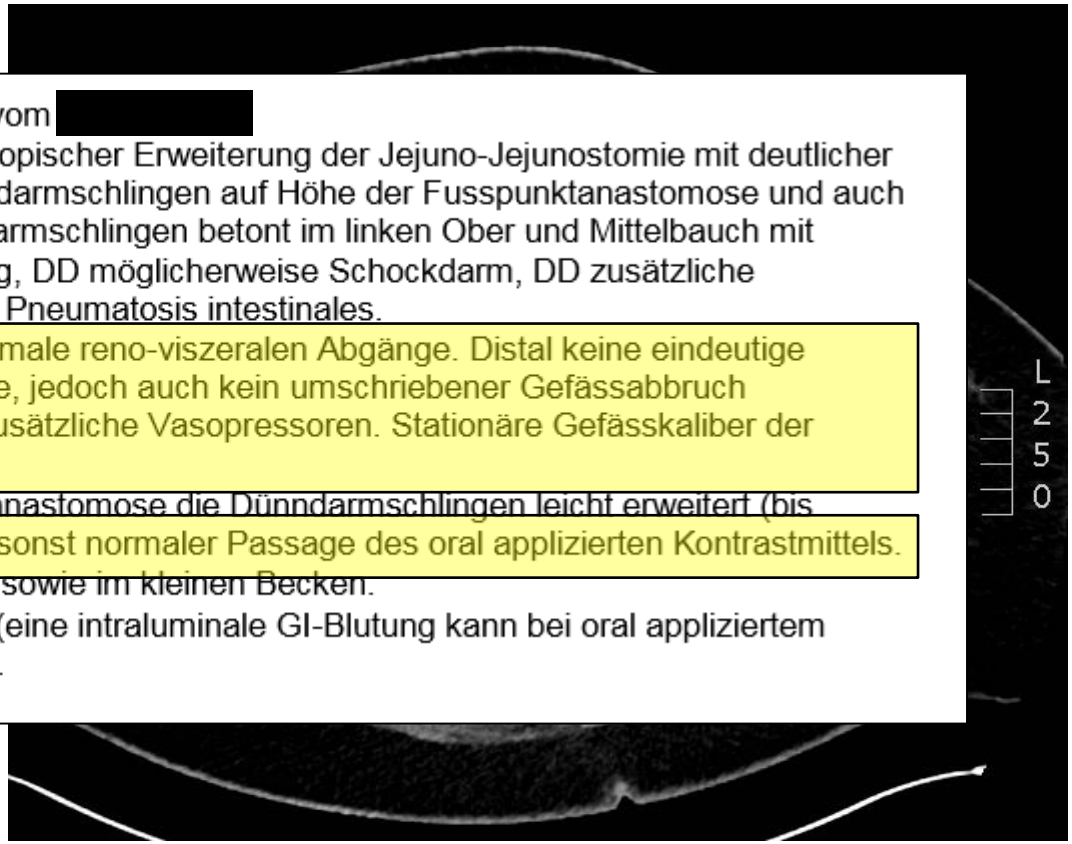

POD 10

- Steigender Katecholaminbedarf und Entzündungswerte (20.00 Uhr)
- CT-Abdomen (i.v. KM) (21.00 Uhr)
- Echokardiographie Kardiologie (22.00 Uhr)

BEURTEILUNG

Untersuchung auf IPS E-Hoer bei zunehmend sich verschlechternder Kreislaufstituation.
Noradrenalin 60mcg/min; mehrfache Adrenalin-Boli aus der Hand. V-V ECMO femoral.
Laufende medikamentöse REA-Situation.
Endotracheal-intubierte Patientin in Rückenenlage. Erschwerte Schallbedingungen bei Adipositas permagna.

Linker Ventrikel mit visuell hochgradig eingeschränkter Auswurffraktion (EF viusell um 10%; biplan 15%). Diffuse Hypokinesien.

Aortenklappe mit normaler Funktion
Mitralklappe morphologisch unauffällig, leichte Mitralinsuffizienz.
Rechter Ventrikel visuell normal gross mit eingeschränkter systolischer Funktion (TAPSE=10mm; S`= 7cm/s; fac=25%).
Syst. RV-/RA-Gradient 17 mmHg -whs. unterschätzt bei stark reduzierter RV-Funktion, leichte Trikuspidalinsuffizienz.
Dilatierte Vena cava (21mm) atemstarr.
Kein Perikarderguss.

POD 10

- Steigender Katecholaminbedarf und Entzündungswerte (20.00 Uhr)
- CT-Abdomen (i.v. KM) (21.00 Uhr)
- Echokardiographie Kardiologie (22.00 Uhr)
- Entscheid zum ECMO Upgrade von VV auf V-VA ECMO
- Kammertachykardie, Asystolie, mechanische und medikamentöse Reanimation (> 1h)
- Kalium 9 mmol/L, Lactat von 22 mmol/L, RR systolisch 40-45 mmHg
- Exitus letalis (23.56 Uhr)

Literatur 1

Closure of mesenteric defects in laparoscopic gastric bypass: a multicentre, randomised, parallel, open-label trial

Erik Stenberg, Eva Szabo, Göran Ågren, Johan Ottosson, Richard Marsk, Hans Lönroth, Lars Bonan, Anders Magnuson, Anders Thorell, Ingmar Näslund

Closure of mesenteric defects with the technique used in this study was associated with longer operating times and increased risk of severe complications in the early postoperative period, mainly kinking of the jejunojejunostomy.

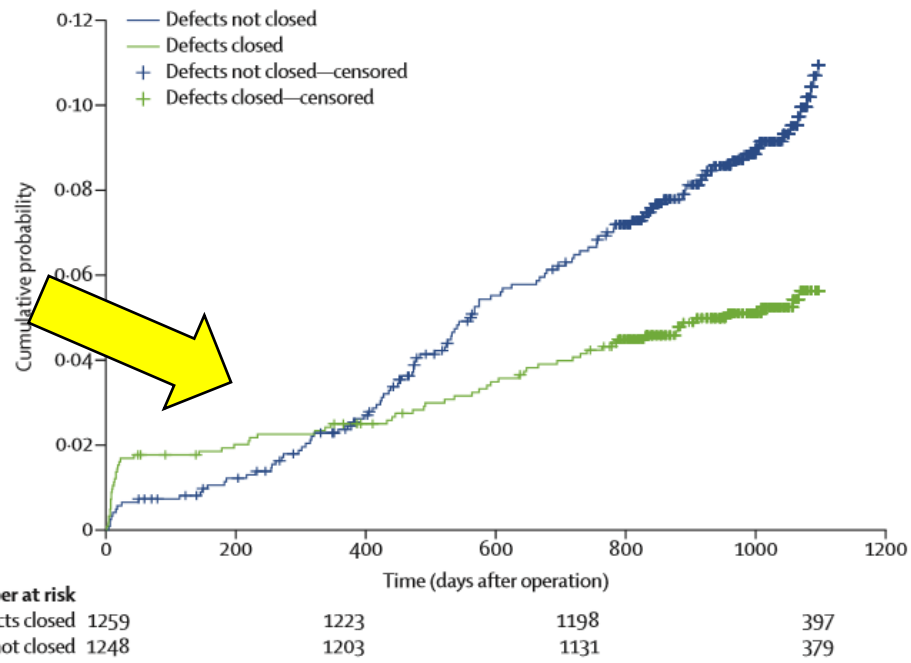

Figure 2: **Cumulative probability of reoperation because of small bowel obstruction**

Stenberg et al., Lancet 2016 Apr 2;387(10026):1397-1404

Literatur 2

Obesity Surgery (2018) 28:1838–1844
https://doi.org/10.1007/s11695-017-3094-7

ORIGINAL CONTRIBUTIONS

Bidirectional Jejunojejunal Anastomosis Prevents Early Small Bowel Obstruction Due to the Kinking After Closure of the Mesenteric Defect in the Laparoscopic Roux-en-Y Gastric Bypass

1. Retrospective cohort study
2. n=1327 patients who underwent RYGB with closure of mesenteric defect
3. 626 patients (group A) had a unidirectional Jejunojejunostomy (JJS)
4. 701 patients (group B) had a bidirectional JJS

Fig. 2 Early small bowel obstruction by kinking of the jejunojejunostomy

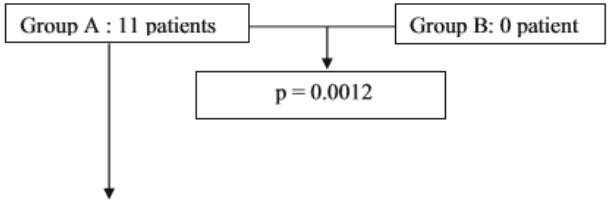

Patient number	Day of re-operation after initial surgery	Surgery type	Treatment
38	1	Open	jejunojejunostomy redo
81	7	Laparoscopy	jejunojejunostomy redo
177	4	Open	jejunojejunostomy redo
197	4	Open	jejunojejunostomy redo
289	3	Laparoscopy	jejunojejunostomy enlargement plasty
366	9	Laparoscopy	jejunojejunostomy enlargement plasty
470	3	Laparoscopy	jejunojejunostomy enlargement plasty
518	4	Laparoscopy	jejunojejunostomy enlargement plasty
558	7	Laparoscopy	jejunojejunostomy enlargement plasty
576	12	Laparoscopy	jejunojejunostomy enlargement plasty
618	5	Laparoscopy	jejunojejunostomy enlargement plasty

Munier et al., Obes Surg. 2018 Jul;28(7):1838-1844

Diskussion

- Frühere Diagnostik bei bekanntem Problem des «kinking» nach RYGB mit CMD ?
- MS Einlage bei Narkoseeinleitung auch bei «frischer» Gastrojejunostomie ?
- Diagnostische Laparoskopie unter ECMO ?
- Bidirektionale Jejunojejunostomie als Standard? RCT USZ?



Vielen Dank